Zur Genese der Extraktionsverstümmelungen.

Inaugural-Dissertation

zur Erlangung der Doktorwürde
einer hohen medizinischen Fakultät
der Ruprechts-Karl Universität zu Heidelberg.

vorgelegt von

Walter Roßbach
Zahnarzt aus Karlsruhe.

1935

Buchdruckerei Karl Mayer, Günzburg

Gedruckt mit Genehmigung der medizinischen Fakultät
der Universität Heidelberg.

Der Referent: Dr. von Schnizer
Der Dekan: Prof. Dr. C. Schneider.
1935

Zur Genese der Extraktionsverstümmelungen.

Sehr oft muß der Praktiker die Frage entscheiden, ob er in einem noch nicht voll ausgebildeten und ausgewachsenen Kiefer diesen oder jenen Milch- oder bleibenden Zahn extrahieren darf. Will er die volle Verantwortung für sein Tun übernehmen, so muß er sich über die Folgen der Extraktion im Klaren sein. Führen doch Wanderung, Kippung und falsche Durchbruchsrichtung als Folge von Extraktion zu Verstümmelungen, die nicht nur das kosmetische Zahnbild stark beeinflussen, sondern die auch funktionell große Schädigungen des Gebisses darstellen. Untersucht man die Schulkinder im Hinblick auf diese Fragen, so kommt man zu dem Ergebnis, daß in dieser Richtung Aufklärung noch Not tut.

Bevor wir uns die Wanderung der Zähne nach Extraktionen und in der Folge die Anomaliebildung vor Augen führen, will ich noch die physiologische Wanderung der Zähne nach histologischen Untersuchungen von Dr. Gross kurz streifen.

Im jugendlichen, wachsenden Kiefer findet eine Wanderung der Zähne schon statt, ehe diese durchgebrochen sind und somit, ehe sie mechanisch beeinflußt werden.

Die Wanderung der Zahnkeime hängt mit dem Wachstum des Kiefers zusammen. Solange der Unterkiefer an der Symphyse wächst, während des ersten Lebensjahres, rücken die Keime der Milchschneidezähne, Eckzähne und 1. Milchmolaren nach der wachsenden Symphyse zu (und etwas nach außen).

Die Keime des 2. Milchmolaren und des Sechsjahrmolaren rücken jedoch in dieser Zeit etwas nach hinten, entsprechend dem Wachstum des Unterkiefers an der Rückseite des aufsteigenden Astes.

Hat das Wachstum an der Symphyse aufgehört, dann ist in der ganzen Zahnreihe die Wanderung der Keime nach vorne nicht mehr nachweisbar. Auch an den Keimen der bleibenden (1. u. 2.) Molaren ist ein Abbau des hinter ihnen befindlichen Knochens festzustellen.

Die Zahnkeime des Oberkiefers wandern beim Neugeborenen entsprechend (analog zum Unterkiefer) nach vorn und medial, Incisivi nach lateral, nach hinten die 6 Jahrmolaren.

Nach diesen Erfahrungen über die normale Wanderung der Zähne im frühesten Kindesalter, die mit der Wanderung nach Extraktionen wenig, wenn nicht überhaupt

keine Vergleichspunkte aufweisen kann, aber den frontalen Engstand und anderes mehr recht gut erklärt, möchte ich noch M. Leist anführen, der die Einwirkungen der Extraktionen auf die Zahnkeime untersucht hat.

Er gibt der Meinung Ausdruck, daß Milchzahnextraktionen, die mit Eingriffen verbunden sind, welche die Keime der bleibenden Zähne in Mitleidenschaft ziehen, zur Behinderung der Dentition führen können:

„Nach der Milchzahnextraktion kommt es oft vor, daß der Keim in die Höhe steigt, obwohl er noch nicht jene Größe erreicht hat, bei welcher normaler Weise der Prämolar als ganzes in die Höhe steigt. Ein derart hochgestiegener Keim kann unter Umständen in seiner Größe zurückbleiben (d. h. er ist kürzer als sein Nachbar).

Nur in Fällen von Milchzahnextraktionen, bei welchen die Keime der bleibenden Zähne in Mitleidenschaft gezogen werden, nebst sonstigen Störungen pflegt die Dentition verzögert zu sein. Möglicherweise kommt es nach Milchmolarenextraktionen, sei es durch Hochliegenbleiben, oder In-die-Höhe-steigen der entsprechenden Prämolarenkeime zu einem Zurückbleiben der Längenentwicklung der Wurzeln dieser Zähne. Morphologisch in Form von Verbiegungen bezw. Wurzelspitzenknickungen evt. Veränderungen der Zähne. —"

Und nun zu den Extraktionsfolgen selbst. Um in diese Arbeit bei dem großen Gebiet etwas Uebersicht zu bringen, will ich die Extraktionsfolgen erst an den Milchzähnen, später an den bleibenden Zähnen in Literatur und Eigenbefunden aus der Orthodontischen Sammlung der Univ. Zahnklinik Heidelberg veranschaulichen.

An den untersuchten Fällen konnte ich hier 5 Haupttypen der Extraktionsverstümmelungen herausschälen, die ich meinen Beobachtungen bei den Dentitionen zu Grunde legen möchte:

1. Buccales Durchbrechen der Canini.
2. Palatinales (linquales) Durchbrechen bezw. Wanderung oder Kippung der Prämolaren.
3. Wanderung und Kippung der Molaren nach mesial in eine andere Verzahnung.
4. Wachstum des Kiefers in Prämolaren- und Molarengegend nach vertikal infolge Fehlens der Antagonisten.
5. Unterentwicklung der Bißhöhe.

a.) Folgen der Milchzahnextraktion.

Als Ursache des labialen Durchbruchs der bleibenden Canini sieht Greve (1915) vorzeitige Extraktion der Milchbackenzähne oder präformierte Kieferenge an, evt. beides.

Greve führt in dieser Arbeit Riesenfeld (1908) an, der einer unzweckmäßigen und nicht zur passenden Zeit ausgeführten Extraktion der Milcheckzähne die Schuld gibt. Leider geben beide Autoren nicht an, was sie unter rechtzeitig, vorzeitig usw. verstehen.

Erst Simon erklärt diese zeitlichen Begriffe. Findet die Extraktion der 2. Milchmolaren zu einem Zeitpunkt statt, in dem das Längenwachstum des Kiefers noch nicht abgeschlossen ist, so kommt es zu einem Buccaldurchbruch des bleibenden Eckzahns oder zu einer palatinalen Verdrängung des Prämolaren als Ausdruck des Platzmangels infolge ausgebliebenen Kieferwachstums.

Eine noch genauere Zeitangabe finden wir bei W. K. Stern: Bei der Extraktion der Milcheckzähne im Alter von 6—8 Jahren muß der bleibende Eckzahn auch außerhalb der Reihe durchbrechen, weil durch den Wachstumsdruck der distalen Zahnreihe seine Lücke geschlossen wird. — Wird der Milcheckzahn zu einem späteren Termin extrahiert, so wird die Lücke nicht mehr geschlossen, weil das Kieferlängenwachstum schon ziemlich beendet ist.

Infolge unangebrachter Extraktion der Milcheckzähne und der seitlichen Schneidezähne kamen, so beobachtete Pfaff in manchen Fällen, die 1. Prämolaren an Stelle der Eckzähne zum Durchbruch.

In einer Arbeit über Eckzahnhochstand weist Beseda besonders darauf hin, daß dieses Bild nicht im Milchgebiß existiert.

Er führt weiter Kantorowicz an, der sagt: Verlust der Milcheckzähne im Alter von 6—8 und 8—10 Jahren muß zu einem Schluß der Eckzahnlücke führen durch Wachstumshemmung des Kiefers auf der betreffenden Seite, und zwar in einem umso größeren Ausmaß, je früher der Milcheckzahn extrahiert worden ist. Aber auch der vorzeitige Verlust der 2. Milchmolaren kann zum Eckzahnhochstand führen. Geht beispielsweise der 2. Milchmolar im Alter von 6 Jahren verloren, so kann der 1. Molar etwas in die Lücke des extrahierten Zahnes vorrücken, jedoch nur soweit als er von dem im Kiefer liegenden Zahnkeim des 2. Prämolaren nicht gehemmt wird. Durch die Vorwanderung des 1. Molaren soll eine Raumverminderung im Seitenzahngebiet eintreten, sodaß vielleicht die Prämolaren eben noch Raum finden, der durchbrechende Eckzahn jedoch nur den Raum des Milcheckzahnes für sich vorfindet und da dieser wegen seiner Breite nicht genügt — im Hochstand bleiben muß.

Beseda sieht in den secundären (Extraktion), also nicht in der Keimanlage bedingten Fällen einseitig oder bilateral vorkommenden Eckzahnhochstandes als häufigste Ursache Milchmolarenverlust. Er schreibt: Geht der 2. Milchmolar vorzeitig verloren, so wird die Lücke durch das Vorwandern des Sechsjahrmolaren unter dem Durchbruchsdruck des 2. Molaren eingeengt. Bricht nun der Eckzahn vor dem 2. Prämolaren hervor, so verschiebt er den 1. Prämolaren um ein weniges distal; bricht dann auf seiner Stelle der 2. Prämolar durch und findet er in der Zahnreihe nicht mehr Platz, so bricht er palatinal durch.

Ist der Milchzahn vorzeitig zu Verlust gegangen, so wird die Lücke eingeengt:

1. Durch ausschließlichen Distalstand der Zähne vor der Lücke, Verschiebung der Mittellinie.
2. Durch ausschließliche Vorwanderung der Zähne hinter der Lücke evt. durch mesiodistale Drehung oder mesiale Kippung der Prämolaren.
3. Durch Distalstand der Zähne vor der Lücke und Vorwanderung der Zähne hinter der Lücke in verschiedenem Anteil.

In vielen Fällen von Milchzahnextraktionen waren die meisten buccaler Durchbruch bezw. Hochstand des bleibenden Eckzahns.

Fall 1.

Mädchen 15 Jahre alt.

Zahnbild:

7	6	5	4	3	2	1	|	1	2	3	4	5	6	7
7	6	5	4	3		1	|	1		3	4	V5	6	7

Siehe Abbildung 1.

O.K. Nach vermutlicher Extraktion beider Milcheckzähne zur Behebung des Frontalengstandes sieht man eine Mesialbewegung sämtlicher hinter der Lücke stehenden Zähne, auf der linken Seite schwache Drehung der Prämolaren in buccolingualer Richtung. Die bleibenden Eckzähne brechen stark buccal durch.

U.K. Es waren die bleibenden Zweier zur Raumgewinnung extrahiert. Die bleibenden Eckzähne nähern sich immer mehr den Einsern, aber gedreht. Der Raum ist nicht weiter, sondern enger geworden, der Milchmolar links ist retiniert, lingualwärts gekippt, der bleibende Prämolar bricht buccal durch.

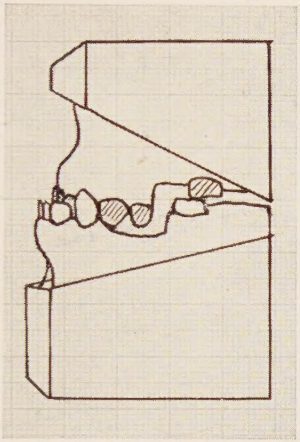

Abbildung 4. ($^3/_4$ natürl. Größe.)

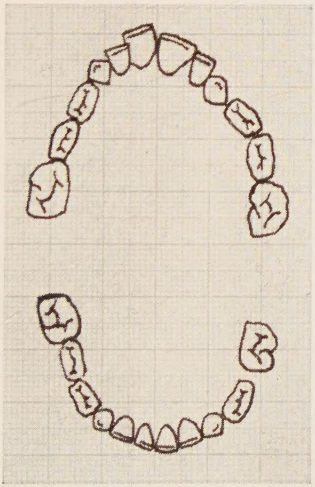

Abbildung 3. ($^3/_4$ natürl. Größe.)

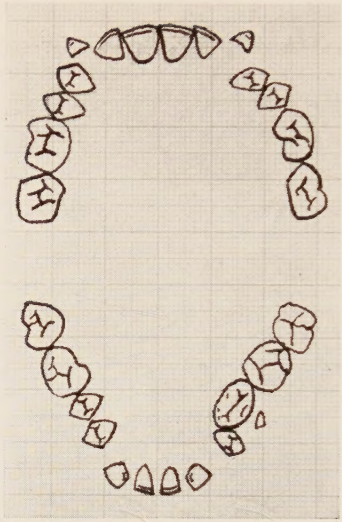

Abbildung 1. (3/4 natürl. Größe.)

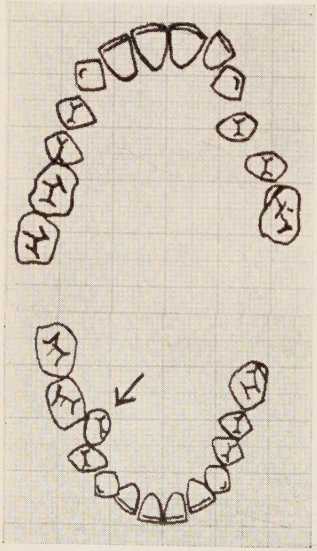

Abbildung 2.
(3/4 natürl. Größe.)

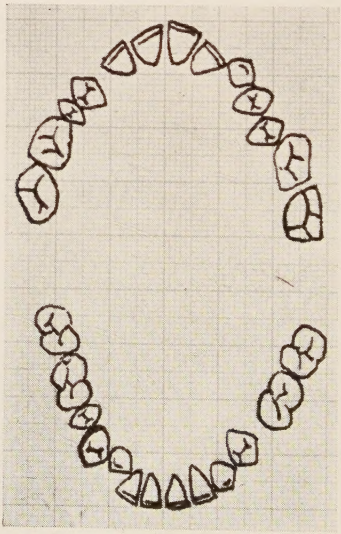

Abbildung 5.
(3/4 natürl. Größe.)

Fall 2.

Mädchen 15 Jahre alt.

Zahnbild:	7	6	5	4	3	2	1	1	2	3	4	5	6	7
	7	6	5	4	3	2	1	1	2	3	4	5	6	7

O.K. Nach Extraktion der Milcheckzähne sehr deutliches Vorwandern der Zähne hinter der Lücke, Zurückwandern der Zähne vor der Lücke, sodaß ein progener Biß entstand. Die Lücke ist fast geschlossen, die bleibenden Eckzähne konnten nur buccal zum Vorschein kommen.

U.K. Nichts wahrzunehmen.

In dem Orbital-Eckzahngesetz nach Simon haben wir ein Mittel, das wir bei Diagnostizierung von Anomalien gut zu Hilfe nehmen können. Es besagt, daß die Orbitalebene normalerweise im Bereich der oberen Eckzahnspitzen, also der unteren Eckzahndistalkanten verläuft und zwar in jedem Alter annähernd gleichmäßig.

Eine sehr oft anzutreffende Anomalie ist die Kippung oder Neigung der Prämolaren nach lingual. Wurde der 2. Milchmolar extrahiert, so rückt der zunächst nachkommende Sechsjahrmolar nach mesial, an dessen Stelle Will jetzt der bleibende 2. Prämolar seinen Platz einnehmen, so kann er nur lingual durchbrechen wegen Platzmangels.

Fall 3.

Mädchen 14 Jahre alt.

Zahnbild:	7	6	5	4	3	2	1	1	2	3	4	5		7
	7	6	5	4	3	2	1	1	2	3	4	5	6	

Siehe Abbildung 2.

U.K. Vorwanderung des 6 und 7 rechts unten bis zum ¾ Schluß der Lücke des extrahierten V. Der durchbrechende 5 sucht sich lingual seinen Platz, wird selbst stark gekippt und dreht den 4er um seine Längsachse nach außen.

O.K. Starke Mesialwanderung des 7 nach Extraktion des ersten bleibenden Molaren. Vollständiger Lückenschluß, 3 und 4 sind distal gewandert.

Fall 4.

Mädchen 14 Jahre alt.

Zahnbild:	7	6	5	4		2	1	1	2	3	4	5	6	7
	7	6	5	4	3	2	1	1	2	3	4		6	7

U.K. Es wurde der V links unten extrahiert. Verkleinerung der Lücke des 5. 5 ist lingual gut abtastbar. Spätere Entwicklung wird wohl genau wie die von Fall 3 sein.

O.K. Frontzähne okkludieren lingual. Ursache wahrscheinlich Extraktion des rechten Milcheckzahnes.

Leist konnte nach jeder Milchmolarenextraktion eine Abnormität im bleibenden Gebiß feststellen, besonders bei Extraktionen ausgeführt vom 3. bis 5. Lebensjahr.

Die Mesialwanderung des Sechsjahrmolaren nach Extraktion der 2. Milchmolaren ist oft sehr erheblich. Es bewahrheitet sich die Behauptung, daß der hinter der Lücke stehende Zahn, in diesem Falle der 1. Molar dem Druck des letzten in der Zahnreihe stehenden bezw. durchbrechenden Zahnes nachgeben muß. Gleichzeitig bemerkt man im Gegenkiefer eine große Wachstumstendenz in vertikaler Richtung bis zu einer ausgesprochenen Ueberentwicklung.

Fall 5.

Mädchen 10 Jahre alt.

Zahnbild:	6	V	IV	3	2	1	1	2	3	IV	V	6
	6	V	IV	3	2	1	1	2	3	IV		6

Siehe Abbildung 3.

U.K. 2. Milchmolar links extrahiert, der Sechsjahrmolar bewegt sich um eine halbe Molarenbreite nach mesial. Das Längenwachstum ist auf der linken Seite sehr beeinträchtigt.

O.K. Die vertikale Durchbrechung der Kauebene ist sehr gut zu sehen, was man der mangelnden Okklusionsmöglichkeit zuschreiben muß, bezw. den Mangel an Antagonisten.

Ein recht drastisches Beispiel dieser Art fand ich bei einem 9 jährigen Knaben.

Fall 6.

Zahnbild:	6	4	3	2	1	1	2	3	4	6
	6		3	2	1	1	2	3		6

Siehe Abbildung 4.

Dem Kind wurden im Alter von 6—7 Jahren die unteren Milchmolaren beiderseitig extrahiert. Es liegt eine ausgesprochene Progenie vor. Nun ging das Wachstum der oberen 3 und 4 derart stark vor sich, daß man geradezu von einer Treppenbildung von dem Sechsjahrmolaren zum 4 und 3 über die Lücke des noch nicht durchgebrochenen 5 sprechen kann.

In einem anderen Fall wurden die Milchmolaren extrahiert, bevor die Sechsjahrmolaren ihrer Aufgabe als Erhalter der Bißhöhe gerecht werden konnten, da sie noch nicht ihre normale Größe erreicht hatten. Es resultierte daraus eine Unterentwicklung der Bißhöhe.

Fall 7.

Knabe 14 Jahre alt.

Zahnbild:														
		6	5	4	3	2	1	1	2^2	3	4	5	6	
	7	6		4	3	2	1	1	2	3	4		6	7

O.K. Da sich die Lücken der im U.K. extrahierten 5 nicht schlossen, zeigt sich im O.K. ein starkes vertikales Wachstum. Gleichzeitig ist die Bißhöhe unterentwickelt.

b). Folgen der Extraktion bleibender Zähne.

Der 1. bleibende Molar ist der wichtigste Zahn des Gebisses. Wird er extrahiert, so vertieft sich der Biß an dieser Stelle in den meisten Fällen, da das Vorrücken des 2. Molaren keineswegs stets programmäßig vor sich geht. (Greve)

Nach symetrischer Extraktion aller 4 ersten Molaren tritt zum Mindesten keine Besserung ein, wohl aber kann durch das Auseinanderweichen der Zähne eine Verschlimmerung eintreten ; denn nach Greves Beobachtungen und Messungen tritt trotz der gesicherten Artikulation stets auch eine geringe Senkung des Bisses im Extraktionsgebiet ein. Die Folge würde je nach Veranlagung der Zahnbögen eine vermehrte Inversion oder Anteflexion in der Front sein.

Was nun die Auflösung des Engstandes betrifft, beobachtet man im wesentlichen ein Wandern der Bicuspidaten, bei geringem Engstand auch eine geringe Erweiterung der Front, aber die so entstellenden übereinandergeneigten und mehr oder minder gedrehten Frontzähne bleiben unverändert in ihrer Stellung (Greve).

Die Größe des Kieferbogens wird ebensowenig vermindert, als die des Zahnbogens, (Kühnert und Riesenfeld) falls die Extraktion rechtzeitig ausgeführt wird, da alsdann der 2. Molar an die Stelle des 1. rückt. Die Eckzähne stehen aber um diese Zeit bereits so fest, daß in deren Gegend nur unbedeutende Verschiebungen stattfinden, also ein ziemlich beträchtlicher Engstand der Frontzähne nach systematischer Extraktion sich nicht auflöst.

Philips weist vor allem auf die Bedeutung des Zeitpunktes der Extraktion hin: Erfolgt die Extraktion des ersten

bleibenden Molaren kurz nach seinem Durchbruch, so bricht der 2. Molar an dessen Stelle durch. Der ausgeschaltete Wachstumsreiz hat eine Hemmung des Kieferwachstums zur Folge, die Kieferseite bleibt kleiner, d. h. Kieferverkürzung, die Mittellinie ist zur Extraktionsseite hin verschoben.

Wird der erste bleibende Molar mit 9 Jahren extrahiert, so ist die Verkürzung halb so groß wie im vorigen Fall.

Wird der erste bleibende Molar mit 12 Jahren extrahiert, so tritt keine Verkürzung, aber Lückenbildung ein.

E. Levy-Davidsohn bezeichnet die Aufgaben des 1. bleibenden Molaren: Bißhöhe angeben, Kaufunktion gerecht werden, Rückwanderung der Prämolaren verhindern.

Förberg bemängelt, daß die nach der Extraktion der 1. Molaren zum Durchbruch kommenden Zähne nicht mehr die normale Höhe erreichten.

Im Gegensatz zu Philipps stellte Levy-Davidsohn fest, daß bei Extraktionen des 1. Molaren im Alter von ungefähr 12 Jahren (2. Molar also bereits vorhanden) sich die Lücken mit verschwindend wenigen Ausnahmen etwa im Verlaufe eines Jahres schlossen.

Die an unserer Klinik gesammelten Erfahrungen sprechen alle gegen den Lückenschluß nach Extraktionen in diesem Alter.

L. D. führt noch Riesenfeld an, der beobachtet hat, daß je mehr die Bikuspidaten und Frontzähne nach distal, je weniger die 2. Molaren nach medial wandern, eine desto geringere Verkürzung der Peripherie des Bogens eintrat.

Nach L. D. ist eine Distalwanderung der Seitenzähne, ganz zu schweigen von den Frontzähnen, im Verhältnis zur Medialwanderung der 2. Molaren gering, sodaß fast immer eine erhebliche Verkürzung der Peripherie zustande kommt.

Zur Lückenschließung schreibt die Autorin: durch die Medialwanderung der 2. Molaren (Mittel 7—8 mm) werden etwa nur $^3/_4$ des gesamten durch die Extraktionen gewonnenen Raumes ausgefüllt.

Im U.K. bleiben die Extraktionslücken der 1. Molaren im großen und ganzen für die Dauer bestehen. Wenn der 3. Molar durchbricht, wird wahrscheinlich eine Medialwanderung des 2. Molaren einsetzen, also eine noch stärkere Verkürzung der Peripherie die Folge sein.

Eine weitere Störung im U.K. nach Entfernung des 1. Molaren ist die Kippung des 2. Molaren, die sehr oft nur mit ihren buccodistalen Höckern mit den oberen Zähnen okkludieren. Auch die Achsendrehung des 2. Prämolaren, die recht

häufig zu sehen war, ebenso die Isolierung der Bikuspidaten sind nicht selten Folgeerscheinungen der Extraktion des 1. Molaren.

Senkung des Bisses tritt dann ein, wenn der 2. Molar noch nicht durchgebrochen war.

Groß war die Anzahl der Fälle an unserer Klinik, wo nach Extraktionen der Prämolaren die Molaren nach mesial gewandert sind.

Fall 8.

Mädchen 15 Jahre alt

Zahnbild:	6	5	4	3	2	1	1	2	3	4	5	6	
	7	6		4	3	2	1	1	2	3	4	5	6	7

O.K. Links buccales Durchbrechen des Caninus, rechts palatinale Kippung des 2. Prämolaren.

U.K. Hier fällt der frontale Engstand auf, vor allem aber das mesiale Wandern des 1. und 2. Molaren nach vermutlicher Extraktion des 2. Prämolaren.

Fall 9

Mädchen 16 Jahre alt

Zahnbild:	7	6	5	4	3	2	1	1	2	3	4	5	6	7
	7	6	5	4	3	2	1	1	2	3	4		6	7

Siehe Abbildung 5.

U.K. Vor Extraktion des 2. Prämolaren links 1 bis 2 Jahren, der lingual durchgebrochen war. Frontzahnengstand bleibt, Vorrücken von 6 und 7. Die Zähne hinter der Lücke wandern also vor, 3 und 4 zurück, der Zahnbogen verkürzt sich demnach

O.K. Hier finden wir eine Nachahmung dieser Veränderung, indem sich dieselbe Seite ebenfalls zusammenschiebt.

Interessant ist ein Fall von Selbstregulierung eines Gebisses nach Extraktion beider oberen 2. Schneidezähne, welche ich hier noch anfügen möchte. Die Eckzähne sind mesial an die Stelle der extrahierten Zähne gerückt. Der Zahnbogen hat sich aber derart verkürzt, daß der Biß progen geworden ist.

Fall 10

Mädchen 9 Jahre alt

Zahnbild:	6	V	IV	3		1	1		3	IV	V	6
	6	V	IV	3	2	1	1	2	3	IV	V	6

Hermann Schröder schreibt in Bezug auf die Totalität

eines Gebisses: Solange das Gebiß intakt ist, erhält es sich in physiologischem Gleichgewicht, d. h. es widersteht den dauernd wirkenden Kaukräften in dem Maße, daß störende oder krankhafte Aenderungen nicht eintreten. Sobald aber Zahnlücken vorhanden sind, ist der Bestand des Gebisses gefährdet. Das geht soweit, daß das Fehlen eines einzelnen Zahnes in einem Kiefer nicht unerhebliche Veränderungen im intakten Zahnbogen des anderen verursachen kann.

An den von mir aufgezählten Fällen sehen wir, daß die Extraktion eines Zahnes Verstümmelungen wie Zusammenfaltung, -klappen einer Zahnreihe, Senkung der Bißhöhe, Störungen der Okklusion vom Charakter des progenen Bisses (Retrusion der oberen Front) haben kann. Jede Zahnreihe bildet also gewissermaßen einen Gewölbebogen.

Sind wir aus Gründen der Infektionsgefahr gezwungen, einen Zahn in dem noch nicht ausgewachsenen Gebiß zu extrahieren, so müssen wir unbedingt einen Platzhalter für die Lücke anbringen, damit wir die Gefahr dieser Extraktionsfolgen aus dem Wege räumen.

Für die Ueberlassung des Themas und die Unterstützung, die mir Fräulein Privatdozentin Dr. von Schnizer zuteil werden ließ, möchte ich an dieser Stelle meinen herzlichsten Dank aussprechen.

Literaturnachweis.

1. Dr. Beseda: Klinik und Entstehung des Eckzahnhochstandes.
2. Dr. Greve: Fortschritte der Orthopädie 1915.
3. Dr. Gross: Hystologische Untersuchungen über das Wachstum der Kieferknochen beim Menschen.
4. Dr. Korkhaus: Fortschritte der Orthodontie, Jahrgang 1931/32/33.
5. Dr. Levy-Davidsohn: Untersuchung über die systematische Extraktion der ersten bleibenden Molaren.
6. Dr. Richard Philipps: Untersuchungen über Extraktionsfolgen 1927.
7. Dr. Walter Stern: Extraktionsfragen in der Orthodontie.

Lebenslauf.

Als Sohn des derzeitigen Reichsbahnamtmanns Hermann Roßbach und dessen Ehefrau Maria, geborene Gottmann, bin ich am 13. April 1911 in Heidelberg geboren. Ich besuchte hier die Volksschule, trat nach 4 Klassen in die Oberrealschule mit Realgymnasium Heidelberg über, an der ich auch im März 1931 die Hochschulreife mir erwarb. Im Mai desselben Jahres begann ich das Studium der Zahnheilkunde, unterzog mich im November 1932 der zahnärztlichen Vorprüfung und machte schließlich im Oktober 1934 mein Staatsexamen mit dem Prädikat gut.

Walter Roßbach.